Caso clínico. Miscelánea

Ecografía pediátrica en tiempos de COVID-19

Teona M.ª Florean, Rocío Valverde Montero, Reyes Robles Ortiz

CS V Centenario. San Sebastián de los Reyes. Madrid. España.

Publicado en Internet:
24-marzo-2022

Teona M.ª Florean:
mflorean100@gmail.com

INTRODUCCIÓN

Presentamos dos casos de patología menos habitual en la consulta de Pediatría de Atención Primaria en tiempos de pandemia COVID-19, donde la ecografía ha jugado un papel esencial.

CASO CLÍNICO 1

Se trata de una niña de 7 años sin antecedentes personales de interés que en abril de 2020 (en pleno confinamiento) acude al hospital por dolor abdominal intenso y estreñimiento de varios días de evolución. En el hospital se realiza radiografía abdominal (normal), se diagnostica estreñimiento, se pauta un laxante y se recomienda seguimiento telefónico en el centro de salud. En el control telefónico, como la niña seguía con los síntomas, se decide visita presencial para explorarla. En la exploración física: BEG, bulto palpable periumbilical, de unos 4-5 cm diámetro, elástico, algo doloroso; resto normal. Se decide realizar ecografía abdominal donde se ve a nivel del ombligo una formación redonda, en forma de donut (fig. 1), típica de invaginación intestinal y mínima cantidad de líquido libre en Douglas. Se deriva al hospital, donde se practica desinvaginación (enema), con muy buena evolución posterior. No se ha encontrado patología subyacente.

CASO CLÍNICO 2

Adolescente de 14 años, sin antecedentes personales de interés, consulta por dolor abdominal recurrente de varios meses de evolución, más intenso en los últimos días, sin otros síntomas acompañantes. Exploración física normal. Se decide realizar analítica de sangre y orina, que son normales. Como disponemos de ecógrafo, se le practica una ecografía abdominal donde se objetiva ausencia del riñón derecho en la fosa renal con hipertrofia renal izquierda compensatoria (agenesia renal izquierda).

CONCLUSIONES

Disponer de ecógrafo en el centro de salud aumenta la capacidad resolutiva a nivel de Atención Primaria, un aspecto muy importante en tiempos de pandemia, cuando ha habido limitación de acceso a pruebas diagnósticas hospitalarias.

La invaginación intestinal es una patología infrecuente en el niño >2 años, pero hay que tenerla siempre en mente. En el primer caso ha sido clave la exploración física (en tiempos de telemedicina) y luego la ecografía, que ha sido diagnóstica. En el segundo caso, la agenesia renal ha sido un hallazgo y no explica el dolor abdominal, pero la detección tiene importantes consecuencias para la salud futura de la paciente.

CONFLICTO DE INTERESES

Las autoras declaran no presentar conflictos de intereses en relación con la preparación y publicación de este artículo.

ABREVIATURAS

BEG: buen estado general.

Figura 1. Ecografía abdominal

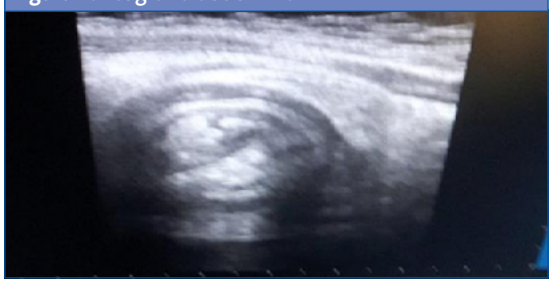

Cómo citar este artículo: Florean TM, Valverde Montero R, Robles Ortiz R. Ecografía pediátrica en tiempos de COVID-19. Rev Pediatr Aten Primaria Supl. 2022;(31):e171.